

进展性卒中影像学研究的进展

杨瑞 孙瑞红

150001 哈尔滨医科大学附属第一医院神经内科

通信作者: 孙瑞红, Email: sunruihong119@163.com

DOI: 10.3969/j.issn.1009-6574.2020.01.012

【摘要】 卒中是导致永久性残疾的主要原因, 进展性卒中(SIP)是其中致死、致残率较高的类型。研究SIP的临床及影像学表现成为临床工作者关注的核心问题, 现就应用于临床的多种影像学技术对SIP患者的病情发展的研究进展予以综述。

【关键词】 卒中; 血流动力学; 影像学征象; 综述

Progress in research on progressive stroke imaging Yang Rui, Sun Ruihong
Neurology Department, the First Affiliated Hospital of Harbin Medical University, Harbin 150001, China
Corresponding author: Sun Ruihong, Email: sunruihong119@163.com

【Abstract】 Stroke is the leading cause of permanent disability. Stroke in progression (SIP) is one of the most lethal and disabling type. Studying the clinical and imaging manifestations of SIP has become a core issue of clinicians. This paper reviews the research progress of the disease development of the patients with SIP by using a variety of imaging techniques.

【Key words】 Stroke; Hemodynamics; Imaging; Review

进展性卒中(stroke in progression, SIP)又称进展性缺血性脑卒中, 发病后神经功能缺失症状呈渐进性加重, 直至较严重的神经功能缺损出现。加重的时间多在1~7 d内, 发病率为26%~43%, 文献报道最高接近50%, 最低12%^[1]。目前采用斯堪的纳维亚卒中量表(Scandinavian Stroke Scale, SSS)^[2]评分系统对进展性卒中进行定义, 将意识水平、上下肢运动、眼球运动中任何一项评分加重≥2分和(或)语言功能评分加重≥3分诊断为进展性卒中; 其中

神经功能恶化发生在发病后3 d内定义为早发型进展性卒中(early deterioration episode, EDE), 3~7 d出现恶化者定义为晚发型进展性卒中(late progressing stroke, LPS)。

一、电子计算机断层扫描(computed tomography, CT)

作为临床上常见的一种影像学检查, CT是中枢神经系统疾病的首选诊断方法, 它具有方便、快捷、经济等特点。

[31] Massone S, Vassallo I, Fiorino G, et al. 17A, a novel non-coding RNA, regulates GABA B alternative splicing and signaling in response to inflammatory stimuli and in Alzheimer disease[J]. Neurobiol Dis, 2011, 41(2): 308-317. DOI: 10.1016/j.nbd.2010.09.019.

[32] Zou S, Yang J, Guo J, et al. RAD18 promotes the migration and invasion of esophageal squamous cell cancer via the JNK-MMPs pathway[J]. Cancer Lett, 2018, 417: 65-74. DOI: 10.1016/j.canlet.2017.12.034.

[33] Parenti R, Paratore S, Torrisi A, et al. A natural antisense transcript against Rad18, specifically expressed in neurons and upregulated during beta-amyloid-induced apoptosis[J]. Eur J Neurosci, 2007, 26(9): 2444-2457. DOI: 10.1111/j.1460-9568.2007.05864.x.

[34] Yamanaka Y, Faghihi MA, Magistri M, et al. Antisense RNA controls LRP1 Sense transcript expression through interaction with a chromatin-associated protein, HMGB2 [J]. Cell Rep, 2015, 11(6): 967-976. DOI: 10.1016/j.celrep.2015.04.011.

[35] Airavaara M, Pletnikova O, Doyle ME, et al. Identification of novel GDNF isoforms and cis-antisense GDNFOS gene and their regulation in human middle temporal gyrus of Alzheimer disease[J]. J Biol Chem, 2011, 286(52): 45093-45102. DOI: 10.1074/jbc.M111.310250.

[36] Arisi I, D'Onofrio M, Brandi R, et al. Gene expression biomarkers in the brain of a mouse model for Alzheimer's disease: mining of microarray data by logic classification and feature selection[J]. J Alzheimers Dis, 2011, 24(4): 721-738. DOI: 10.3233/JAD-2011-101881.

[37] Chen G, Qiu C, Zhang Q, et al. Genome-wide analysis of human SNPs at long intergenic noncoding RNAs[J]. Hum Mutat, 2013, 34(2): 338-344. DOI: 10.1002/humu.22239.

(收稿日期: 2019-11-06)

(本文编辑: 赵金鑫)

1. CT平扫:对于临床表现疑似急性脑血管病的患者,可除外出血性卒中或肿瘤转移。头颅CT上的特殊征象^[3],如浮云征、脑回征、假肿瘤征、大脑中动脉高密度征(hyperdensity of the middle cerebral artery, HMCA)(图1)、大脑后动脉高密度征(hyperdense of the posterior cerebral artery, HPCA)^[4]等可提示缺血的发生。Cassella和Jagoda^[5]研究报告中提出脑组织低密度程度、梗死范围及中线移位程度是提示患者预后不良的独立高危因素(图2)。在84例急性脑梗死患者的研究中,发现异常病例53例(63.10%),其中SIP组异常表现率明显高于非SIP组,复查头CT发现,SIP组患者脑梗死体积增大占46.15%,出血性梗死与新发梗死部位均占15.38%,由上述结论可知脑梗死体积增大是预测急性脑卒中患者病情恶化的主要指标之一^[6]。

2. CT血管成像(computerized tomography angiography, CTA)

有研究报道,SIP患者不稳定斑块发生率达72%,明显高于非SIP患者(32%),表明不稳定斑块是发生SIP的重要危险因素^[7]。在该研究中,SIP患者重度动脉硬化发生率达37.5%,重度动脉狭窄发生率达25.0%,明显高于非SIP患者(分别为16.28%、4.65%),由此可知动脉斑块质地、颅内动脉狭窄程度重与SIP密切相关。CTA可以显示颅内动脉狭窄部位、狭窄程度和动脉斑块性质,其与数字减影血管造影(digital subtraction angiography, DSA)相比风险小、快速便捷。Heo等^[8]在对81例患者分别进行了CTA和DSA检查后,发现两者对颈动脉狭窄程度的判断大致相同。Chen等^[9]的试验表明CTA分析斑块的性质与病理结果有较高的一致性(72.6%)。CTA可以快速检测患者颅内动脉斑块性质及动脉狭窄程度,对SIP的发生有较好的判断。

3. CT灌注成像(CT perfusion imaging, CTP):CTP是一项能够动态地反映脑组织的血流灌注情况的检查。卒中早期出现低灌注的脑组织,由于血管狭窄、血压下降等原因,会最终扩大成为梗死灶。Langel和Popovic^[10]对130例溶栓患者行CTP检查,发现早期血流灌注较低的部位,会成为最终梗死的区域或原有缺血半暗带变为梗死灶。因此,应用CTP能够更加全面地评估可逆性梗死区,即缺血半暗带(ischemic penumbra, IP),可为静脉溶栓(IV thrombolysis, IVT)或是血管内治疗(endovascular therapy, ET)时间窗提供个体化信息。在Kim等^[11]的研究中,相对脑血流容积(rCBV)比值越低,局部血流灌注越低,在SIP组与非SIP组的比较中发现,缺血区rCBV下降与SIP的发生呈正相关。

二、磁共振成像(magnetic resonance imaging, MRI)

头部MRI能比较迅速地反映急性缺血性脑组织的病理生理改变,与头部CT平扫相比,MRI更能清楚地显示大脑的解剖结构,且对人体无放射性损害。

1. 磁共振弥散加权成像(diffusion weighted imaging, DWI):当前,DWI被认为是早期发现脑梗死的最敏感的MR技术,它可以在最短时间内确定梗死部位、梗死体积,且有相关的研究指出,最终梗死体积可作为SIP的一个预测的因子。Yoo等^[12]在对急性前循环梗死患者的研究中,发现DWI梗死体积 $> 70 \text{ cm}^3$ 的患者,即使行溶栓治疗成功后,SIP发生率也极高;DWI梗死体积 $> 100 \text{ cm}^3$ 的患者,发生SIP的同时预后极差甚至死亡。其次,DWI是目前唯一可以显示活体水分子布朗运动的MR成像技术,通过表观弥散系数(apparent diffusion coefficient, ADC)可获知梗死组织内水分子运动状况。谢飞和王华斌^[13]的试验中,研究了30例急性缺血性卒中患者的急性期梗死病灶,发现梗死组织内水分子运动减少,ADC逐渐下降,弥散图像信号逐渐升高。而Nakajo等^[14]的研究与前者结论相一致,并提出了区分可逆性缺血半暗带与不可逆性缺血半暗带的ADC阈值(75%~80%),在该研究中rADC比值越低($< 40\% \sim 60\%$),SIP发生率越高。临床可根据DWI及ADC图像中信号增高或减低了解患者病情状况,对患者病情进行预测(图3)。

2. 头部弥散峰度成像(diffusion kurtosis imaging, DKI):DKI是反映脑组织内水分子非高斯分布的扩散运动的一项检查^[15-17]。陈芳等^[18]研究了46个急性脑梗死病灶,他们依据DKI参数将急性缺血卒中的病灶可分为四类:第I类病灶平均扩散峰度(mean kurtosis, MK)、轴向峰度(axial kurtosis, Ka)及径向峰度(radial kurtosis, Kr)范围与DWI基本一致且均呈高信号,ADC值降低。第II类病灶MK、Ka及Kr范围与DWI基本一致,DWI呈高信号,MK、Ka及Kr均呈等或低信号,ADC值降低。第III类病灶MK、Ka及Kr范围一致且均呈混杂信号(部分高信号及部分等或低信号)与DWI不一致,DWI呈高信号,ADC值降低。第IV类病灶MK、Ka及Kr范围或信号不一致,DWI呈高信号,ADC值降低。研究表明颅内存在第III、IV类病灶的患者可能会出现病情的加重,经临床治疗干预后,预后依然较差。

3. 磁共振灌注加权成像(perfusion weighted imaging, PWI):PWI是反映组织的微血管分布和血流灌注的一种MR技术,主要通过脑血流量(cerebral blood flow, CBF)、CBV、平均通过时间(mean transit time, MTT)、峰值时间(time to peak, TTP)为临床的

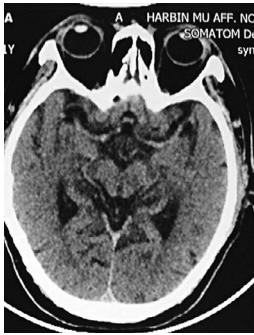

图1 卒中患者CT示双侧大脑中动脉高密度征

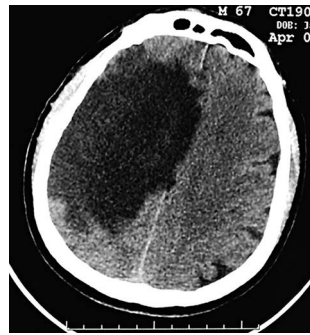


图2 卒中患者CT示右侧大面积梗死中线向左移位

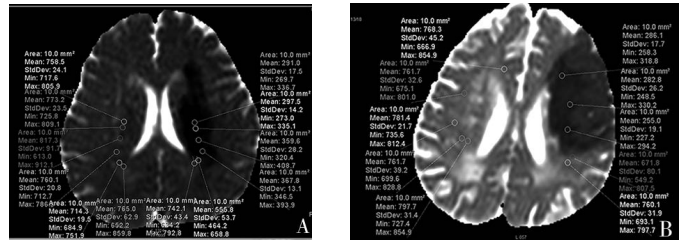


图3 卒中患者磁共振弥散加权成像检查示病灶处表观弥散系数值由病灶边缘至病灶核心逐渐降低

治疗提供出可靠的血流动力学方面的信息。与DWI成像技术相比, PWI可对脑梗死区血流灌注状况进行更准确评估。在郝璐等^[19]所进行的研究中, 55例考虑急性脑卒中的患者行DWI成像, 图像为阳性的患者39例, 阴性16例; 对在DWI图像阴性的患者进行PWI成像, 其中PWI图像阳性的患者12例, 阴性4例, 由此可知PWI提高了脑卒中的诊断率。这更加说明了PWI能更早地对脑组织血流状态做出判断, 更好地对缺血及微循环建立等状态进行评价。在王天乐等^[20]就针对局部CBF在预测病变体积的方面研究中, 显示当局部CBF下降到每100克脑组织 $< 12 \text{ ml/min}$ 时, 就可以预测到梗死面积就会扩大; 当局部CBF < 0.59 , 并且MTT $> 1.63 \text{ s}$, 半暗带组织就会发生梗死, 所以脑组织血液循环中的MTT延长和局部CBF减少均可以对患者的病情进行有效的预测。

三、经颅彩色多普勒血管超声(transcranial doppler, TCD)

SIP的发生包括多种原因, 其中主要原因为原发动脉斑块形成^[21]、责任血管的狭窄^[22]及侧支循环的消失^[23-24]。在一项回顾性分析试验中, 研究了164例急性缺血性脑卒中患者的资料, 发现存在明显侧支循环代偿的患者, 其出现SIP的发生率为33.33%, 低于无明显侧支循环代偿患者的83.33%^[25]。Campbell等^[26]通过DSA评估侧支循环的研究中发现, SIP患者中有35%存在侧支循环, 而非SIP的患者侧支循环出现率为65%。由此可知侧支循环开放较差易使患者在院期间病情加重。

四、单光子发射计算机断层成像术(single photon emission computed tomography, SPECT)

SPECT是利用 $^{99\text{Tc}}\text{-m-ECD}$ 等小分子、脂溶性显像剂能自由通过血脑屏障并稳定停留于脑组织的特性, 通过脑组织摄取显像剂的多少对CBF加以评估, 从而早期发现缺血梗死灶。研究发现, SPECT显像提示低灌注区易发生短暂性脑缺血发作(transient

ischemic attack, TIA), 低灌注区范围越大, TIA发作次数越多, 神经功能损害程度越重^[27]。侯亚琴等^[28]用SPECT检测30例脑梗死患者时, 利用SPECT半定量分析作为预后估计指标(半定量分析计算公式为: 摄取比值=病灶区感兴趣区计数/对侧区感兴趣区计数或病灶区放射性计数/小脑放射性计数), 发现梗死脑组织内葡萄糖代谢减低, 且多见于额、顶叶皮层。另也有国外学者提出SPECT脑显像可通过评估局部CBF阈值(63.7%)来预测最终梗死灶的体积, 以此判断患者临床症状发展方向^[29]。

综上所述, SIP是多种因素相互作用的结果, 其诊断不能单单依靠检查结果, 更多的是依靠患者的临床表现。多种模式的辅助检查为临床工作者提供较为完善的颅内信息, 以便对SIP的患者进行更合理的治疗。

五、展望

近年来, 随着影像学的快速发展, 出现了更多的辅助检查手段, 但因早期SIP的机制尚不完全明确, 故结合影像学检查进一步研究SIP的发病机制, 是我们所面临的重要挑战。多模式影像学检查对于SIP的诊断、治疗及预后有重要的意义, 高精度的影像学资料, 能够反映SIP的范围、脑组织缺血情况, 为能否进行静脉溶栓或是血管内治疗提供参考依据, 帮助医师分析疾病情况, 为患者制定合理的治疗方案, 更精准预测临床转归, 让更多的SIP患者从中获益。

利益冲突 文章所有作者共同认可文章无相关利益冲突

作者贡献声明 论文撰写为杨瑞, 孙瑞红审校

参 考 文 献

[1] 胡皓月, 冯占辉, 廖付军. 颈动脉粥样硬化与缺血性进展性脑卒中的研究进展[J]. 中西医结合心脑血管病电子杂志, 2017, 5(23): 12-13. DOI: 10.16282/j.cnki.cn11-9336/r.2017.23.008.

[2] Birschel P, Ellul J, Barer D. Progressing stroke: towards an internationally agreed definition[J]. Cerebrovasc Dis, 2004, 17

- (2/3): 242-252. DOI: 10.1159/000076161.
- [3] 徐艳红. 多层螺旋CT诊断大面积脑梗死的应用价值[J]. 中国实用神经疾病杂志, 2015, 18(14): 55-56. DOI: 10.3969/j.issn.1673-5110.2015.14.033.
- [4] Al-Zghloul M, Wenz H, Maros M, et al. Susceptibility Vessel Sign on T2*-Weighted Gradient Echo Imaging in Lacunar Infarction[J]. *In Vivo*, 2018, 32(4): 973-976. DOI: 10.21873/invivo.11337.
- [5] Cassella CR, Jagoda A. Ischemic Stroke: Advances in Diagnosis and Management[J]. *Emerg Med Clin North Am*, 2017, 35(4): 911-930. DOI: 10.1016/j.emc.2017.07.007.
- [6] 谷梅兰. 急性进展性脑梗死颅脑CT早期表现特点分析[J]. 中国实用神经疾病杂志, 2017, 20(11): 57-59. DOI: 10.3969/j.issn.1673-5110.2017.11.021.
- [7] 张国栋, 吕昕, 肖飞. 进展性脑梗死头颅MRI及DSA影像学研究[J]. 中西医结合心脑血管病杂志, 2018, 16(18): 2724-2726. DOI: 10.12102/j.issn.1672-1349.2018.18.040.
- [8] Heo SH, Lee EH, Park HH, et al. Differences between the Molecular Mechanisms Underlying Ruptured and Non-Ruptured Carotid Plaques, and the Significance of ABCA1 [J]. *J Stroke*, 2018, 20(1): 80-91. DOI: 10.5853/jos.2017.02390.
- [9] Chen S, Zhao H, Li J, et al. Evaluation of carotid atherosclerotic plaque surface characteristics utilizing simultaneous noncontrast angiography and intraplaque hemorrhage (SNAP) technique[J]. *J Magn Reson Imaging*, 2017, 47(3): 634-639. DOI: 10.1002/jmri.25815.
- [10] Langel C, Popovic KS. Infarct-core CT perfusion parameters in predicting post-thrombolysis hemorrhagic transformation of acute ischemic stroke[J]. *Radiol Oncol*, 2018, 53(1): 25-30. DOI: 10.2478/raon-2018-0048.
- [11] Kim H, Kim Y, Kim YW, et al. Perfusion-Weighted MRI Parameters for Prediction of Early Progressive Infarction in Middle Cerebral Artery Occlusion[J]. *J Korean Neurosurg Soc*, 2016, 59(4): 346-351. DOI: 10.3340/jkns.2016.59.4.346.
- [12] Yoo AJ, Verduzco LA, Schaefer PW, et al. MRI-based selection for intra-arterial stroke therapy: value of pretreatment diffusion-weighted imaging lesion volume in selecting patients with acute stroke who will benefit from early recanalization[J]. *Stroke*, 2009, 40(6): 2046-2054. DOI: 10.1161/STROKEAHA.108.541656.
- [13] 谢飞, 王华斌. 磁共振弥散加权成像技术对诊断急性脑梗死的价值[J]. 中外医学研究, 2016, 14(36): 60-61. DOI: 10.14033/j.cnki.cfmr.2016.36.031.
- [14] Nakajo Y, Zhao Q, Enmi JI, et al. Early Detection of Cerebral Infarction After Focal Ischemia Using a New MRI Indicator[J]. *Mol Neurobiol*, 2019, 56(1): 658-670. DOI: 10.1007/s12035-018-1073-1.
- [15] Lanzafame S, Giannelli M, Garaci F, et al. Differences in Gaussian diffusion tensor imaging and non-Gaussian diffusion kurtosis imaging model-based estimates of diffusion tensor invariants in the human brain [J]. *Med Phys*, 2016, 43(5): 2464. DOI: 10.1118/1.4946819.
- [16] Shao HY. Investigating the effect of aging on the microstructure of brain with novel diffusion imaging techniques[J]. *Chin J Magn Reson Imaging*, 2016, 7(3): 218-221. DOI: 10.12015/issn.1674-8034.2016.03.011.
- [17] Guo YL, Li SJ, Zhang ZP, et al. Parameters of diffusional kurtosis imaging for the diagnosis of acute cerebral infarction in different brain regions[J]. *Exp Ther Med*, 2016, 12(2): 933-938. DOI: 10.3892/etm.2016.3390.
- [18] 陈芳, 杨永贵, 刘欣, 等. 磁共振弥散峰度成像对急性脑梗死分类的初步研究[J]. 磁共振成像, 2018, 9(3): 166-172. DOI: 10.12015/issn.1674-8034.2018.03.002.
- Chen F, Yang YG, Liu X, et al. Preliminary research of the classification of the brain acute stroke by diffusion kurtosis imaging parameters[J]. *Chin J Magn Reson Imaging*, 2018, 9(3): 166-172.
- [19] 郝璐, 贾琳, 王红, 等. MRI-PWI对脑梗死前期患者微循环状态评价的研究[J]. 中国CT和MRI杂志, 2019, 17(8): 1-3, 14. DOI: 10.3969/j.issn.1672-5131.2019.08.001.
- Hao L, Jia L, Wang H, et al. MRI-PWI Study on the Evaluation of Microcirculation Status in Patients with Preinfarction Cerebral Infarction[J]. *Chinese Journal of CT and MRI*, 2019, 17(8): 1-3, 14.
- [20] 王天乐, 朱丽, 龚沈初, 等. SWI皮层血管征对急性缺血性脑卒中缺血半暗带的诊断价值[J]. 江苏医药, 2017, 43(12): 873-876. DOI: 10.19460/j.cnki.0253-3685.2017.12.015.
- Wang TL, Zhu L, Gong SC, et al. Diagnostic value of SWI prominent vascular sign in ischemic penumbra of acute ischemic stroke[J]. *Jiangsu Medical Journal*, 2017, 43(12): 873-876.
- [21] Li D, Dai W, Cai Y, et al. Atherosclerosis in stroke-related vascular beds and stroke risk: A 3-D MR vessel wall imaging study[J]. *Ann Clin Transl Neurol*, 2018, 5(12): 1599-1610. DOI: 10.1002/acn3.673.
- [22] Zhao DL, Deng G, Xie B, et al. Wall characteristics and mechanisms of ischaemic stroke in patients with atherosclerotic middle cerebral artery stenosis: a high-resolution MRI study[J]. *Neurol Res*, 2016, 38(7): 606-613. DOI: 10.1179/1743132815Y.0000000088.
- [23] Berkhemer OA, Jansen IG, Beumer D, et al. Collateral Status on Baseline Computed Tomographic Angiography and Intra-Arterial Treatment Effect in Patients With Proximal Anterior Circulation Stroke[J]. *Stroke*, 2016, 47(3): 768-776. DOI: 10.1161/STROKEAHA.115.011788.
- [24] Menon BK, Qazi E, Nambiar V, et al. Differential Effect of Baseline Computed Tomographic Angiography Collaterals on Clinical Outcome in Patients Enrolled in the Interventional Management of Stroke III Trial[J]. *Stroke*, 2015, 46(5): 1239-1244. DOI: 10.1161/STROKEAHA.115.009009.
- [25] 谭泽锋, 杨万勇, 徐安定. 症状性大脑中动脉、基底动脉狭窄与进展性卒中的相关性[J]. 暨南大学学报(自然科学与医学版), 2015, 36(3): 251-255. DOI: 10.11778/j.jdx.2015.03.011.
- Tan ZF, Yang WY, Xu AD. Correlation of symptomatic stenosis in middle cerebral artery, and basilar artery to stroke in progression[J]. *Journal of Jinan University(Natural Science & Medicine Edition)*, 2015, 36(3): 251-255.
- [26] Campbell BC, Christensen S, Tress BM, et al. Failure of collateral blood flow is associated with infarct growth in ischemic stroke[J]. *J Cereb Blood Flow Metab*, 2013, 33(8): 1168-1172. DOI: 10.1038/jcbfm.2013.77.
- [27] Wang J, Suo S, Zu J, et al. Detection of Crossed Cerebellar Diaschisis by Intravoxel Incoherent Motion MR Imaging in Subacute Ischemic Stroke[J]. *Cell Transplant*, 2019, 28(8): 1062-1070. DOI: 10.1177/0963689719856290.
- [28] 侯亚琴, 卢洁, 曹燕翔, 等. SPECT对脑梗死后交叉性小脑失联络的诊断价值[J]. 医学影像学杂志, 2018, 28(2): 178-181.
- Hou YQ, Lu J, Cao YX, et al. Study of SPECT in patients with crossed cerebellar diaschisis after cerebral infarction[J]. *J Med Imaging*, 2018, 28(2): 178-181.
- [29] Hirano T, Read SJ, Abbott DF, et al. Prediction of the final infarct volume within 6 h of stroke using single photon emission computed tomography with technetium-99m hexamethylpropylene amine oxime[J]. *Cerebrovasc Dis*, 2001, 11(2): 119-127. DOI: 10.1159/000047623.

(收稿日期: 2019-10-20)

(本文编辑: 戚红丹)