

卵巢畸胎瘤相关副肿瘤性视神经脊髓炎谱系疾病2例

并文献复习

李雯雯 刘鑫 徐晶晶 周文斌

415000 湘雅常德医院神经内科

通信作者:周文斌, Email: wenston@vip.sina.com

DOI: 10.3969/j.issn.1009-6574.2022.03.013

【关键词】 视神经脊髓炎谱系疾病; 副肿瘤神经综合征; 卵巢畸胎瘤

Two cases of paraneoplastic neuromyelitis optica spectrum disorder associated with ovarian teratoma and literature review

Li Wenwen, Liu Xin, Xu Jingjing, Zhou Wenbin

Department of Neurology, Xiangya Changde Hospital, Changde 415000, China

Corresponding author: Zhou Wenbin, Email: wenston@vip.sina.com

【Key words】 Neuromyelitis optica spectrum disorder; Paraneoplastic neurological syndrome; Ovarian teratoma

视神经脊髓炎谱系疾病(neuromyelitis optica spectrum disorder, NMOSD)是一种少见的免疫介导的中枢神经系统脱髓鞘疾病,主要累及视神经和脊髓^[1],血清水通道蛋白-4(antibodies against aquaporin 4, AQP4)抗体的出现在NMOSD的发生、发展中起关键作用。副肿瘤神经综合征(paraneoplastic neurological syndrome, PNS)是肿瘤通过远隔效应引起的一组神经系统症候群,主要由肿瘤相关性自身免疫机制介导,临床表现复杂,症状出现时间与肿瘤并不一致^[2]。近年来的研究表明^[3],肿瘤与NMOSD的发生有一定关联,临床中部分NMOSD患者在发病之前或之后被证实患有肿瘤,被称为副肿瘤性NMOSD(paraneoplastic neuromyelitis optica spectrum disorder, PNMOSD)。我国既往已有乳腺癌、直肠癌等恶性肿瘤相关性NMOSD报道,但合并卵巢畸胎瘤的相关报道较少,现将湘雅常德医院近年收治的2例以极后区综合征为主要表现的PNMOSD的病例报道如下,并回顾既往文献,以期提高临床医师对其的认识。本研究经湘雅常德医院医学伦理委员会审批(科预审21)。

临床资料 病例1,患者女,37岁,因“头晕、呕吐、视物模糊、右侧肢体麻木1周”于2020年3月17日入院。患者2020年3月10日出现头晕、恶心、呕吐,伴视物模糊、视物成双,右侧肢体麻木、全身瘙痒,为求

诊治遂来我院就诊。专科查体可见双眼视力粗测下降,右侧肢体浅感觉减退,余无异常。既往2018年3月在外院诊断为“卵巢畸胎瘤可能”,未予以特殊处理。2019年确诊“干燥综合征”。入院完善肿瘤标志物(CA199、CA125、CEA、AFP)未见异常;风湿全套、免疫全套未见异常;狼疮全套+ANA谱全套示抗SS-A抗体(++),Ro-52(++),抗SS-B抗体(++)。血清及脑脊液副肿瘤相关抗体、自身免疫性脑炎相关抗体、抗MOG抗体、MBP、寡克隆带未见异常;血清AQP4抗体(+)(1:10)、脑脊液AQP4抗体(+)(1:1);脑脊液检查示压力150 mmH₂O(1 mmH₂O=0.009 8 kPa),白细胞计数1×10⁶/L,血糖3.38 mmol/L,乳酸脱氢酶25 U/L,氯125.3 mmol/L,微量蛋白定量474.0 mg/L,腺苷脱氨酶1.4 U/L。视觉诱发电位提示双侧视觉通路异常,P100波形分化及重复性差,潜伏期稍延长。完善头部及颈椎磁共振(MRI)平扫增强提示延髓、中脑、室管膜旁异常信号灶,C3~C5脊髓病变(图1A~1H)。入院后予以大剂量激素冲击治疗(1 000 mg×3 d+500 mg×3 d+240 mg×3 d+120 mg×3 d)后症状好转,随后予以口服泼尼松片(起始剂量为60 mg/d,2周减5 mg)维持治疗,并于2020年4月8日行“腹腔镜下卵巢囊肿剔除及肠粘连松解术”,术中剥离左侧卵巢囊肿,送快速冰冻切片,结果示成熟性囊性畸胎瘤。2020年5月1日出现双下肢无力,视物模

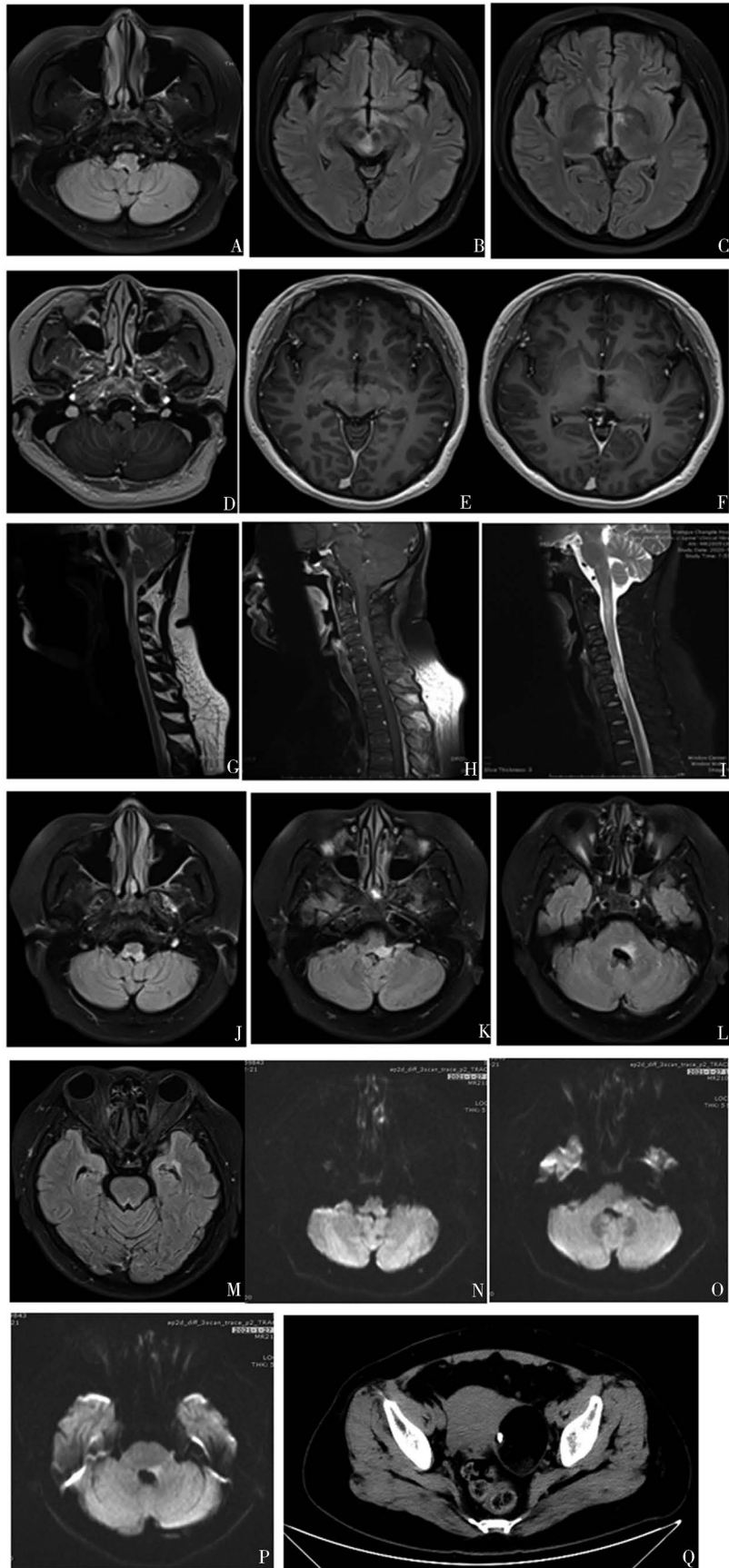
糊、头晕、呕吐等不适,遂于2020年5月8日第2次入住我院。专科查体可见双下肢肌力4级;完善颈部MRI平扫提示C1~C7脊髓病变,病灶较前扩大(图1I)。再次予以大剂量激素冲击治疗(1 000 mg×3 d+500 mg×3 d+240 mg×3 d+120 mg×3 d),并加用吗替麦考酚酯片(逐渐加量至1 g/次、2次/d);出院后继续予以口服泼尼松片(起始剂量为60 mg/d,2周减5 mg,减至15 mg/d后不再减量)及吗替麦考酚酯片长期维持治疗。2021年1月18日再次出现头晕、恶心、呕吐,伴口角歪斜、左侧眼睑闭合不全,遂于2021年1月26日第3次来我院诊治。入院查体可见左侧额纹消失,左侧眼睑闭合不全,左侧鼻唇沟变浅,口角向右歪斜,余未见异常。入院后完善头部MRI平扫+DWI提示第四脑室周围、延髓、左侧侧脑室颞角旁异常信号灶较前增多(图1J~1P)。再次予以大剂量激素(1 000 mg×3 d+500 mg×3 d+240 mg×3 d+120 mg×3 d)冲击治疗,并停用吗替麦考酚酯片,加用硫唑嘌呤片(50 mg/次、2次/d)治疗后症状好转出院,出院后继续予以口服泼尼松片(起始剂量为60 mg/d,2周减5 mg,减至15 mg/d后不再减量)及硫唑嘌呤片(50 mg/次,每日2次)长期维持治疗,2021年8月对患者进行电话回访,患者无特殊不适,至今未再复发。

病例2,患者女性,31岁,因“头晕、呕吐1个月,言语含糊、视物成双半个月”于2021年11月7日入住我院。患者2020年10月7日受凉后出现头晕、恶心、呕吐,当时在外院就诊,完善腹部盆腔CT提示左侧卵巢畸胎瘤可能(图2M),进一步行“剖腹探查及左侧附件切除术”,病理活检示左侧卵巢未成熟畸胎瘤(Ⅲ级),予以护胃等对症处理后上述症状未见好转;2020年10月23日出现言语含糊、视物成双、走路不稳,遂于2020年11月7日收住我院。专科查体可见构音障碍,双侧眼球活动可,自发性粗大眼震,眼球向上运动及水平运动时明显,双眼向上、向左、向右活动时复视,悬雍垂偏左,双侧咽反射减退;共济运动中,双侧指鼻试验、左侧跟膝胫试验欠准确;闭目难立征示睁闭眼(+),余未见异常。入院后完善肿瘤标志物(CA199、CA125、CEA、AFP)、风湿免疫狼疮+ANA谱全套未见异常;脑脊液检查示压力140 mmH₂O,白细胞计数 $2 \times 10^6/L$,血糖3.60 mmol/L,乳酸脱氢酶20 U/L,氯122.8 mmol/L,微量蛋白定量249.0 mg/L,腺苷脱氨酶1.4 U/L。血清及脑脊液副肿瘤相关抗体、自身免疫性脑炎相关抗体、抗MOG抗体、MBP、寡克隆带未见异常;血清AQP4

抗体(+)(1:32)、脑脊液AQP4抗体(+)(1:1);颅脑MRI平扫+DWI提示脑桥、延髓背侧异常信号灶(如图2A~2F),予以大剂量激素(1 000 mg×3 d+500 mg×3 d+240 mg×3 d+120 mg×3 d)冲击治疗后症状好转出院,出院后继续予以口服泼尼松片(起始剂量为60 mg/d,2周减5 mg,减至15 mg/d后,改为8周减5 mg,减至10 mg/d后不再减量)维持治疗,并于2021年1月14日入住我院肿瘤科行卵巢畸胎瘤规律化疗,患者定期门诊复诊,先后于2021年2月26日、2021年6月15日复查头部MRI平扫病灶较前明显好转(如图2G~2L),2021年8月对患者进行电话回访,患者偶有头晕,余无特殊不适,目前未复发。

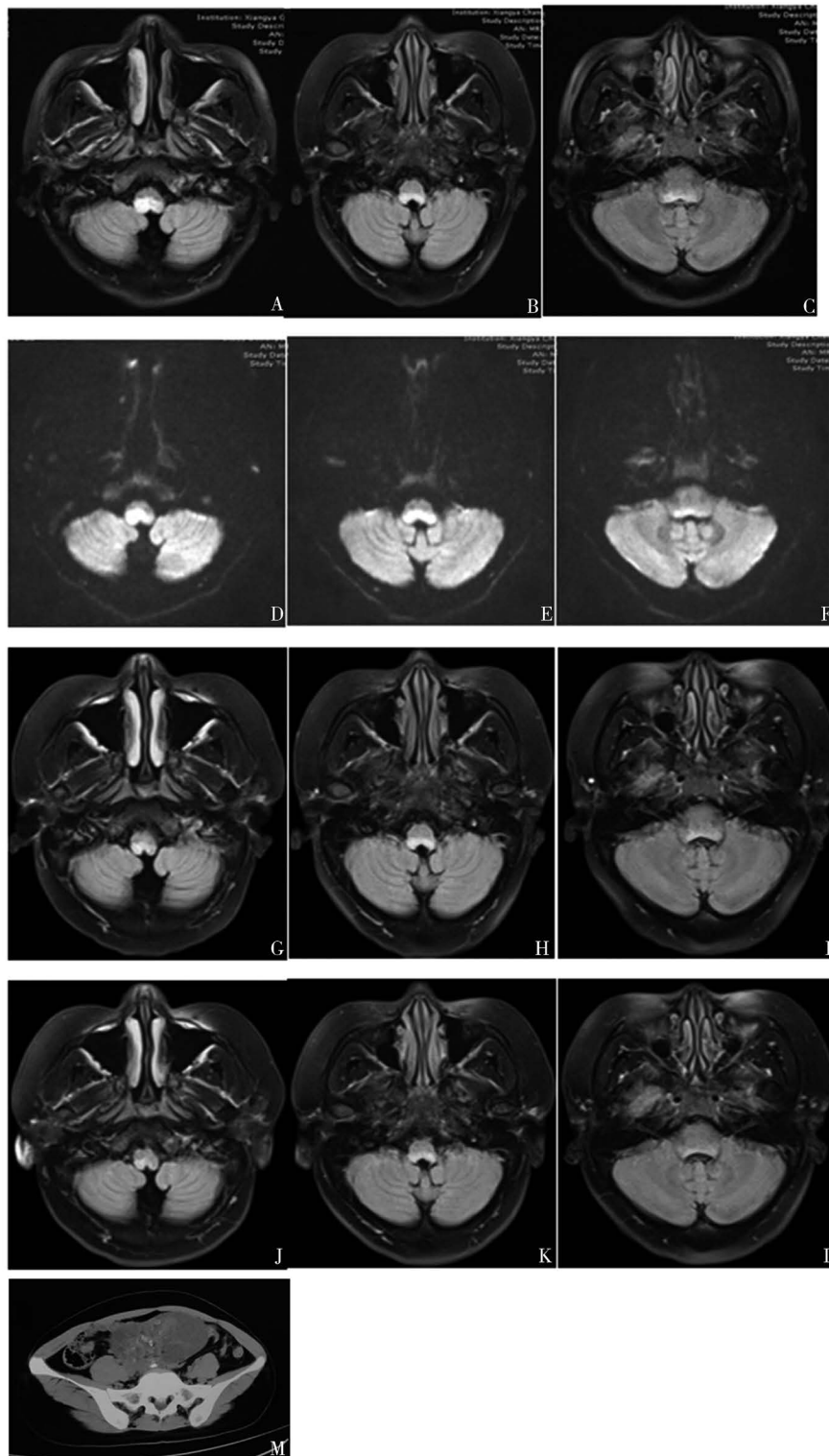
讨论 NMOSD是一种少见的免疫介导的炎性脱髓鞘疾病,长节段横贯性脊髓炎、严重视神经炎及脑干综合征为其主要临床表现。该病好发于女性,约75%的NMOSD患者血清中可检测到AQP4-IgG抗体。NMOSD通常是特发的,但近期研究发现^[4],3%~5%的NMOSD的发生与肿瘤相关,这类NMOSD被称为PNNMOSD,其发病机制尚未完全明确,可能与瘤内神经组织表达AQP4,从而诱导AQP4-IgG相关的自身免疫反应相关。

2004年Lennon等^[5]在部分副肿瘤性神经病疑似患者的血清中检测到抗AQP4-IgG抗体,随后,Pittock和Lennon^[6]筛查了180 000份用于检测副肿瘤性自身抗体的血清,发现部分患者血清抗AQP4-IgG抗体阳性,且这部分患者中93%最后被诊断为NMOSD,同时还发现血清抗AQP4-IgG抗体阳性的NMOSD疑似病例中,5%患有肿瘤。因此,研究者推测,部分NMOSD患者血清中出现抗AQP4-IgG抗体可能是机体针对肿瘤本身的免疫应答结果。既往报道显示^[7],NMOSD合并的肿瘤以癌(来源于上皮组织的恶性肿瘤)最常见,尤其乳腺癌,约为1/3;其次为肺癌,以小细胞肺癌为主。本文中,2例患者均合并卵巢畸胎瘤(1例为成熟型畸胎瘤,1例为低分化型畸胎瘤),国内相关报道较少。卵巢畸胎瘤是女性生殖细胞肿瘤之一,占卵巢肿瘤的10%~20%,其瘤体内多含有毛发、牙齿、油脂、皮肤、神经组织等成分^[8]。既往研究已表明,卵巢畸胎瘤与抗N-甲基-D-天冬氨酸(NMDA)受体脑炎相关^[8],其发病机制主要为畸胎瘤内含有的表达NMDA受体的神经组织刺激机体产生抗NMDA受体抗体,通过与正常神经元上的NMDA受体相结合,从而诱发脑炎。另外,研究表明^[4,9],自身免疫性胶质纤维酸性蛋白(GFAP)星形细胞病合并的肿瘤中,卵巢畸胎



注: 患者2020年3月19日头部MRI FLAIR像示延髓、中脑、室管膜旁异常信号灶(图A~C), 增强未见明显强化(图D~F); 颈髓MRI FLAIR像示C3~C5脊髓病变(图G), 增强可见强化灶(图H); 2020年5月9日颈髓MRI T2像示C1~C7脊髓病变, 病灶较前扩大(图I); 2021年1月27日头部MRI FLAIR像示第4脑室周围、延髓、左侧侧脑室颞角旁异常信号灶较前增多(图J~M), DWI可见病灶扩散受限(图N~O); 2020年4月7日盆腔CT提示左侧附件占位性病变, 卵巢畸胎瘤可能性大(图Q)

图1 病例1患者影像图



注：患者2020年11月9日头部MRI FLAIR像示脑桥、延髓背侧异常信号灶(图A~C)，DWI可见病灶弥散受限(图D~F)；2021年2月26日复查头部MRI提示病灶较前缩小(图G~I)；2021年6月15日复查头部MRI提示病灶较前缩小(图J~L)；2020年10月7日盆腔CT提示左侧卵巢畸胎瘤可能(图M)

图2 病例2患者影像图

瘤也是最常见的，且在自身免疫性GFAP星形细胞病患者的卵巢畸胎瘤中显示GFAP染色呈阳性。类似的文献也显示^[3]，AQP4在卵巢畸胎瘤的肿瘤组

织表面表达。相关研究还发现^[10]，在一半以上的合并畸胎瘤的自身免疫性GFAP星形细胞病患者中，除了GFAP α -IgG外，还检测出抗AQP4抗体和(或)抗

NMDA受体抗体,说明畸胎瘤相关的中枢神经系统免疫相关性疾病可能有共同的病理机制。

PNNMOSD平均发病年龄较特发性NMOSD(39岁)大,约为50岁^[7],而本文中2例女性患者发病年龄均在40岁以下。Ikeguchi等^[4]既往报道了一系列畸胎瘤相关的PNNMOSD病例,平均发病年龄为32.7岁,这可能与畸胎瘤好发于育龄期女性相关。另外,大约41.2%的PNNMOSD患者出现顽固性恶心、呕吐,较特发性NMOSD患者高(6.6%),而极后区综合征也为畸胎瘤相关性PNNMOSD主要的临床表现^[11]。本文报道的2例病例中,最初均表现为顽固性恶心、呕吐,且头部MRI证实极后区均有受累。PNNMOSD治疗目前无明确指南,但既往Cai等^[7]的研究表明,大剂量激素冲击治疗仍是PNNMOSD主要治疗方案,且PNNMOSD对激素敏感性与合并肿瘤类型相关,该研究发现合并胸腺瘤、类癌及卵巢畸胎瘤的PNNMOSD患者对激素治疗反应较好;而原发肿瘤的治疗对控制疾病及缓解症状是有一定作用的,其方法主要包括肿瘤切除及规律放化疗^[12]。既往研究表明^[4,11],卵巢畸胎瘤切除后患者临床症状得到明显改善,且血清中AQP4抗体滴度下降或呈阴性,但此现象为激素治疗结果还是肿瘤移除所致,目前尚不明确。另外,PNNMOSD患者术后是否需维持免疫抑制治疗,目前尚不明确。一方面,免疫抑制剂使用对预防NMOSD复发是有效的,但一些免疫抑制剂如硫唑嘌呤、米托蒽醌等与次生癌症相关^[13]。本文报道的2例患者中,病例1合并成熟性囊性畸胎瘤(良性肿瘤),经过激素治疗和肿瘤切除2个月复发,复发后予以激素及免疫抑制剂维持治疗,但仍有复发;而病例2合并卵巢未成熟畸胎瘤(Ⅲ级)(恶性程度较高),予以激素治疗和规律的抗肿瘤治疗后临床症状明显好转,且未予以免疫抑制剂维持治疗,目前仍未复发。

卵巢畸胎瘤相关PNNMOSD与其他肿瘤相关PNNMOSD临床表现相似,但发病年龄可能相对较小,对于育龄期NMOSD患者,卵巢畸胎瘤的筛查是必要的。

利益冲突 文章所有作者共同认可文章无相关利益冲突

作者贡献声明 论文撰写、数据收集为李雯雯,文献调研与整理为刘鑫,案例提供为徐晶晶、李雯雯,论文修订为周文斌

参 考 文 献

- [1] Huda S, Whittam D, Bhojak M, et al. Neuromyelitis optica spectrum disorders[J]. Clin Med (Lond), 2019, 19(2): 169-176. DOI: 10.7861/clinmedicine.19-2-169.
- [2] Honnorat J, Antoine JC. Paraneoplastic neurological syndromes[J]. Orphanet J Rare Dis, 2007, 2: 22. DOI: 10.1186/1750-1172-2-22.
- [3] 贺电,蔡刚,楚兰.副肿瘤性视神经脊髓炎谱系疾病[J].中华神经科杂志,2015,48(8):715-718. DOI: 10.3760/cma.j.issn.1006-7876.2015.08.020.
- [4] Ikeguchi R, Shimizu Y, Shimomura A, et al. Paraneoplastic AQP4-IgG-seropositive neuromyelitis optica spectrum disorder associated with teratoma: a case report and literature review[J]. Neurol Neuroimmunol Neuroinflamm, 2021, 8(5): e1045. DOI: 10.1212/NXI.0000000000001045.
- [5] Lennon VA, Wingerchuk DM, Kryzer TJ, et al. A serum autoantibody marker of neuromyelitis optica: distinction from multiple sclerosis[J]. Lancet, 2004, 364(9451): 2106-2112. DOI: 10.1016/S0140-6736(04)17551-X.
- [6] Pittock SJ, Lennon VA. Aquaporin-4 autoantibodies in a paraneoplastic context[J]. Arch Neurol, 2008, 65(5): 629-632. DOI: 10.1001/archneur.65.5.629.
- [7] Cai G, He D, Chu L, et al. Paraneoplastic neuromyelitis optica spectrum disorders: three new cases and a review of the literature[J]. Int J Neurosci, 2016, 126(7): 660-668. DOI: 10.3109/00207454.2015.1054481.
- [8] 杜雪,杨帆,边策,等.卵巢畸胎瘤致自身免疫性脑炎12例临床分析[J].实用妇产科杂志,2018,34(4):302-305. Du X, Yang F, Bian C, et al. Analysis of clinical characteristics of 12 autoimmune encephalitis patients associated with ovarian teratoma[J]. Journal of Practical Obstetrics and Gynecology, 2018, 34(4): 302-305.
- [9] Dubey D, Hinson SR, Jolliffe EA, et al. Autoimmune GFAP astrocytopathy: prospective evaluation of 90 patients in 1 year[J]. J Neuroimmunol, 2018, 321: 157-163. DOI: 10.1016/j.jneuroim.2018.04.016.
- [10] Flanagan EP, Hinson SR, Lennon VA, et al. Glial fibrillary acidic protein immunoglobulin G as biomarker of autoimmune astrocytopathy: analysis of 102 patients[J]. Ann Neurol, 2017, 81(2): 298-309. DOI: 10.1002/ana.24881.
- [11] Bernard-Valnet R, Cobo-Calvo A, Siegfried A, et al. Paraneoplastic neuromyelitis optica and ovarian teratoma: a case series[J]. Mult Scler Relat Disord, 2019, 31: 97-100. DOI: 10.1016/j.msard.2019.03.031.
- [12] Mitsui S, Tanaka Y, Kimura K, et al. Paraneoplastic neuromyelitis optica spectrum disorder associated with atypical thymic carcinoid: a case report[J]. Ann Thorac Cardiovasc Surg, 2021. DOI: 10.5761/ates.cr.20-00354.
- [13] Beauchemin P, Iorio R, Traboulsee AL, et al. Paraneoplastic neuromyelitis optica spectrum disorder: a single center cohort description with two cases of histological validation[J]. Mult Scler Relat Disord, 2018, 20: 37-42. DOI: 10.1016/j.msard.2017.12.012.

(收稿日期: 2021-09-19)

(本文编辑: 赵金鑫)