·病例报告·

脑膜中动脉局部注射利多卡因联合栓塞术治疗有先兆、慢性偏头痛合并药物过度使用性头痛1例并文献复习

章腾 朱羽婷 杨素新 严一丹 赵莉 姜昭宽 刘振生 许笑天
225002 扬州大学附属医院神经内科
通信作者：许笑天，Email：xiaotian1130@126.com
DOI：10.3969/j.issn.1009-6574.2024.03.012

【关键词】 偏头痛； 脑膜中动脉； 栓塞术

Local injection of lidocaine into the middle meningeal artery combined with embolization to treat headache with aura, chronic migraine, and drug overuse: a case report and literature review

Zhang Teng, Zhu Yuting, Yang Suxin, Yan Yidan, Zhao Li, Jiang Zhaokuan, Liu Zhensheng, Xu Xiaotian
Department of Neurology, Affiliated Hospital of Yangzhou University, Yangzhou 225002, China
Corresponding author: Xu Xiaotian, Email: xiaotian1130@126.com
【**Key words**】 Migraine； Middle meningeal artery； Embolization

偏头痛是一种常见致残性且受多因素影响的神经血管性头痛综合征，对患者的日常工作和生活造成不良影响，甚至导致失能。作为一种慢性疾病，偏头痛影响全球约15%的人群，其中我国是偏头痛患者例数最多的国家，年发病率约9.3%，总例数超过1.32亿，对患者家庭和社会造成巨大负担，已成为全球主要的公共卫生问题之一[1-2]。给予偏头痛患者及时、合理、有效的治疗及预后改善措施至关重要，目前国内外针对偏头痛的治疗手段主要为急性发作期药物治疗与预防性治疗。为降低偏头痛患者的疾病负担，减少医疗资源消耗，改善偏头痛患者的生活质量，有必要进一步探索治疗方法。

本文报道1例双侧脑膜中动脉(middle meningeal artery，MMA)局部注射利多卡因联合栓塞术治疗偏头痛患者的案例，并复习相关文献，以期为临床MMA内介入干预治疗偏头痛提供方向。本研究已获得扬州大学附属医院医学伦理委员会审批[批号：2023-YKL06-课(01)]，患者已签署知情同意书。

临床资料 患者男，57岁，出租车司机，初中文化，以“反复头痛20年，加重1周”为主诉于2022年9月15日收入扬州大学附属医院住院治疗。患者20年前常于饮酒、熬夜后出现头部搏动性头痛，头痛部位多为右侧额颞部，呈持续性，头痛程度尚可以忍受，每周发作1～2次，每次发作前1 h内伴有视物闪光，持续10～15 min后完全恢复正常，头痛发作时不伴发热，无恶心呕吐，无意识障碍，无肢体抽搐，无肢体麻木无力等不适，活动后头痛程度加重，安静环境下休息后缓解，发作时服用“1粒去痛片”症状明显改善，发作间期时感疲乏、不易集中注意力。患者于8年前自觉头痛程度及发作频率较前进展，每周无明显诱因下可发作4～5次，严重时伴恶心呕吐，需服用“2粒去痛片”方可缓解。患者于1周前(2022年9月8日)头痛发作，病情较前进一步加重，无明显诱因下发作呈持续性，右侧额颞部重度搏动性疼痛，发作前1 h内出现视物闪光及暗点，持续约40 min后该症状完全消失，病程中恶心呕吐数次，呕吐物多为胃内容物，无特殊颜色及气味，不伴发热，无意识障碍，无肢体抽搐，无肢体麻木无力等不适，服用4～6粒去痛片后症状改善仍不明显，多卧床，日常工作及生活受到严重影响。20多年来，患者一直未系统就医，自行根据头痛程度服用药物治疗。病程中患者常有烦躁不安，精神萎靡，饮食、睡眠差，大小便正常，体力正常，体重无特殊变化。既往史及个人史：高血压病病史3年，平素不规律服用硝苯地平控释片30 mg，每天1次，否认糖尿病、高脂血症等其他疾病史。否认肝炎、结核病等传染病史。患者初中毕业后一直从事出租车司机工作，自发病以来，工作逐渐力不从心，难以长时间

维持。有饮酒史，已戒酒多年，无抽烟嗜好，否认冶游史，目前育有1子。家族史：否认家族偏头痛疾病史及遗传疾病史。

入院查体：体温36.8℃，脉搏88次/min，呼吸18次/min，血压126/106 mmHg(1 mmHg=0.133 kPa)，体重88 kg。心肺腹查体未见明显异常。神经系统查体：意识清楚，言语流利。双侧瞳孔等大等圆，直径约2.5 mm，对光反射灵敏。双侧面纹、鼻唇沟对称，口角无歪斜，伸舌居中。四肢肌力Ⅴ级，肌张力正常。四肢腱反射(++)。双侧肢体深、浅感觉正常。双侧肢体指鼻试验、跟膝胫试验正常。双侧巴宾斯基征阴性。颈软，克尼格氏征、布鲁金斯氏征均阴性。量表评估：头痛影响测评量表-6(Headache Impact Test-6，HIT-6)得分为70分；偏头痛残疾程度评估问卷(Migaine Disability Assessmennt Questionnaire，MIDAS)评估为MIDAS Ⅳ级，重度残疾；数字疼痛强度量表(Numerical Rating Scale，NRS)表达为9。实验室检查：葡萄糖10.12 mmol/L，尿酸486.8 μmol/L；血钾3.40 mmol/L；甘油三酯4.00 mmol/L、高密度脂蛋白胆固醇1.07 mmol/L、载脂蛋白A 1.67 g/L、载脂蛋白B 1.53 g/L；尿隐血试验示尿蛋白(+)、隐血(++)、尿红细胞计数112.4 /μl；外周血常规+超敏C反应蛋白、凝血功能五项、粪常规+隐血试验、糖化血红蛋白、甲状腺功能五项、同型半胱氨酸测定、维生素B_{12}测定、男性肿瘤标志物检查均未见异常。腰椎穿刺脑脊液检查示压力160 mmH_2O(1 mmH_2O=0.009 8 kPa)，脑脊液常规、生化、细胞学形态检查均未见异常。辅助检查：心电图正常。心脏彩超示左心室舒张功能减退Ⅰ级，三尖瓣、主动脉瓣轻度返流。颈部血管彩超示左侧颈总动脉单发斑块形成。经颅彩色多普勒超声示双侧大脑中动脉血流对称，血流速度降低；双侧大脑前动脉血流对称，血流速度降低；双侧大脑后动脉血流对称，血流速度正常；椎-基底动脉血流速度降低；脉动指数及阻力指数正常，频谱示中位转折波。经食道超声示卵圆孔闭合；左心耳内未见明显异常回声。头颅磁共振平扫+磁共振血管成像+磁共振静脉成像示颅内少许脑缺血灶；两侧筛窦、上颌窦炎症；双侧胚胎型大脑后动脉；左侧横窦、乙状窦及颈内静脉纤细、局部未见显影。颈椎磁共振平扫+磁共振血管成像示左侧椎动脉全程纤细。胸部+全腹部CT示左肺下叶少许炎症、肺气肿；胆囊泥沙样结石、胆汁淤积；左肾囊肿；右肾上腺内肢，腺瘤可能；前列腺增生伴钙化灶。

诊断 本例患者为中年男性，慢性病程，进行性加重，每次发病前伴有视觉先兆，可完全恢复，随后出现头痛症状，病程中长期服用急性止痛药物，存在明显药物过度使用及耐受，专科查体及相关检查未见明显异常，在排除其他原因可能引起的头痛后，根据《国际头痛分类-第三版》(The International Classification of Headache Disorders，3rd edition；ICHD-3)诊断为有先兆、慢性偏头痛合并药物过度使用性头痛[3]。

治疗及随访 患者入院后停用急性止痛药物“去痛片”，改用预防性药物(氟桂利嗪5 mg及阿米替林25 mg，每晚睡前1片)治疗，住院期间患者诉症状较入院时改善不明显，晚间预防性药物服用后头痛程度略有缓解，NRS表达为8，2～3 h后头痛程度再次上升，NRS表达为9。鉴于预防性药物需在足够治疗剂量下使用至少6～8周才能评估疗效[4]，为缓解当下头痛给患者带来的身心痛苦，充分对患者本人进行知情告知并由患者本人签署知情同意书后于2022年9月21日局部麻醉下行双侧MMA局部注射利多卡因联合栓塞术。对患者施行右侧股动脉穿刺，置入5F导管鞘，以5F单弯导管行选择性双侧颈总动脉及颈外动脉造影。经造影导管引入微导管，路径图下与微导丝配合超选出MMA，经微导管造影(对比剂碘海醇，100 ml：35 g，扬子江药业集团有限公司，1 ml/s，共5 ml)明确MMA起源无血管解剖变异(如眼动脉、颈内动脉或椎基底动脉系统异位起源、危险吻合等)后，经微导管缓慢注射稀释的利多卡因(50%)5 ml于MMA主干，然后缓慢注射稀释的聚乙烯醇颗粒(对比剂及生理盐水1：1混合，直径150～300 μm)栓塞MMA远端分支，最后置入1个带纤毛的微弹簧圈栓塞MMA主干，术后患者安全返回病房。术后当天直至出院前(2022年9月24日)，患者头痛未再发(NRS由9下降至0)，未诉有特殊不适。患者手术前后超选择性MMA血管造影成像见图1。

术后嘱患者继续进行预防性药物治疗(氟桂利嗪5 mg及阿米替林25 mg，每晚睡前1片)。出院3个月后随访，患者诉出院1周后头痛未有发作，已自行停用预防性药物治疗，HIT-6得分为36分，MIDAS评估为MIDAS Ⅰ级，很少或没有残疾，未出现其他术后相关不适；出院8个月后随访，患者诉头痛未有发作，出院1周后至今未服用任何预防性药物，HIT-6得分为36分，MIDAS评估为MIDAS Ⅰ级，很少或没有残疾，未出现其他术后相关不适；出院1年后随访，患者诉自第9个月开始，头痛时有发作，

每月发作1~2次，每次持续1~2 h，头疼最大程度时NRS表达为4，每次发作前未再出现视物闪光及暗点，发作时无恶心呕吐、肢体抽搐、意识障碍、肢体麻木无力等不适，休息后可缓解，开始服用预防性药物(氟桂利嗪5 mg及阿米替林25 mg，每晚睡前1片)，HIT-6得分为52分，MIDAS评估为MIDAS Ⅱ级，轻度残疾，工作及生活可以正常维持。

讨论 分别以“middle meningeal artery embolization and migraine”“migrainerelated treatments”“lidocaine and migraine”“middle meningeal artery and lidocaine”“脑膜中动脉栓塞”“偏头痛的血管内治疗”“利多卡因和偏头痛”等关键词在PubMed数据库、万方数据库、中国知网对建库至2023年9月发表的相关文献进行检索，最终在PubMed数据库中检索到4篇文献，包括MMA内栓塞治疗慢性硬膜下血肿合并慢性头痛报道9例，MMA内注射利多卡因治疗偏头痛报道4例，MMA内注射利多卡因及甲基泼尼松龙治疗偏头痛报道2例，结扎颞浅动脉和MMA治疗偏头痛报道10例。在所有报道的案例中，随访结果均表明治疗有效且并未出现明显的并发症。76例因慢性硬膜下血肿而栓塞MMA的回顾性分析发现，在9例治疗前同时有慢性头痛的患者中，有8例报告栓塞术后头痛缓解(平均随访时间为489 d)，其中7例完全缓解，在这7例头痛完全缓解的患者中有6例施行了双侧MMA栓塞术，随访期间9例患者皆未报告并发症及不适[5-6]。4例顽固性偏头痛患者给予MMA注射利多卡因治疗后头痛程度立即改善(NRS分别由8降至0、10降至0、5降至0和9降至2)，尽管其中2例患者在术后第2天头痛复发，但直到住院最后1天，两者头痛发作的强度始终低于术前，两者3个月后随访的MIDAS评估等级较入院时明显下降[7]。利多卡因联合甲基泼尼松龙注入MMA治疗难治性偏头痛的案例中，2例患者均接受了MMA内注射40 mg利多卡因和20 mg甲基泼尼松龙，头痛的最初改善表现在注射后5 min内(NRS分别由10降至5和7降至4)，并持续到注射后5~8 h，与术前水平相比，2例患者均报告术后24 h头痛程度降低[8]。利多卡因可能通过降低神经元的敏感性和活动(中枢脱敏)，减少N-甲基-D-天冬氨酸受体介导的突触后去极化来重置大脑神经通路内的疼痛敏感性，同时可能还有抗炎作用。Fan等[9]对10例严重偏头痛患者采取结扎颞浅动脉和MMA的治疗方案，在之后2~18年的随访中均未发现复发。结合相关文献[10-14]分析，血管内介入治疗偏头痛是相对安全的。随着血管内新技术的不断出现，相较于之前的栓塞技术，患者的风险及总体医疗成本可进一步降低[15-17]。

偏头痛作为第二常见的神经系统失能性疾病，尚无可彻底治愈的治疗手段，发病机制尚未明确，仍在不断探索中。降钙素基因相关肽(calcitonin gene-related peptide，CGRP)在三叉神经血管系统(trigeminal vascular system，TGVS)激活导致的偏头

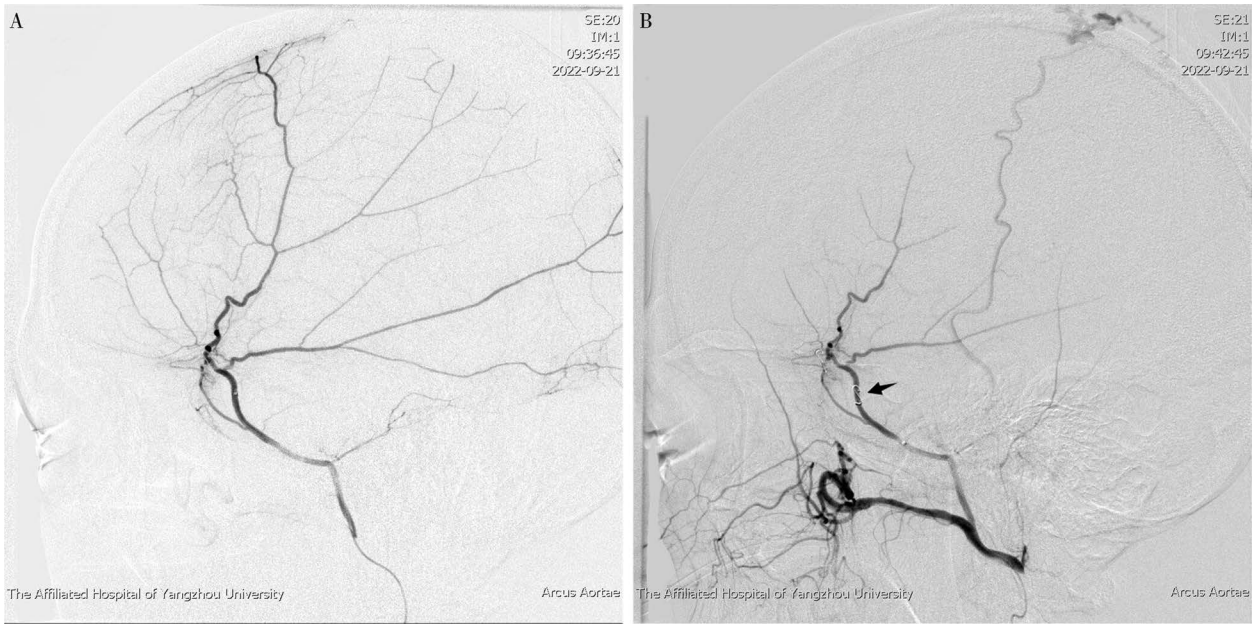

注：A为栓塞前脑膜中动脉血管造影(侧位)；B为栓塞后脑膜中动脉血管造影(侧位)，脑膜中动脉呈残根状，箭头指向处为置入的微弹簧圈

图1 患者脑膜中动脉局部注射利多卡因联合栓塞术前后超选择性脑膜中动脉血管造影成像

痛发病及病程进展是目前认可度最高的一种学说。TGVS由颅内大血管、硬脑膜及其神经连接组成[18-19]。有研究显示TGVS的活化是偏头痛发病的关键[20]。体内外刺激触发偏头痛启动点后，皮质扩散性抑制，三叉神经敏化，TGVS被激活，三叉神经末梢释放CGRP等血管活性物质，CGRP通过一系列级联反应介导TGVS信号转导，导致硬脑膜内肥大细胞脱颗粒和神经源性炎症[21-22]，促使血管舒张，激活硬脑膜和颅内血管的三叉神经痛感神经元，从而引发偏头痛[23]，研究证实这种神经肽的释放与头痛相平行，且其浓度与头痛程度高度相关[24-25]。MMA是硬脑膜的主要供血动脉，在急性偏头痛发作期被观察到可呈同侧扩张[21-22]，其很可能是CGRP释放的最关键靶目标通道并可促进CGRP瀑布级释放形成正反馈。早在2010年就有学者提出，MMA舒张是偏头痛炎性过程的关键组成部分[26]。有研究观察到静脉输注CGRP及垂体腺苷酸环化酶激活多肽可诱导MMA显著扩张进而触发入组健康志愿者即刻或迟发性偏头痛样发作，舒马曲坦可逆转由两者引起的MMA扩张，在偏头痛的急性发作期治疗有效[27-30]。然而，也有研究质疑硬脑膜血管扩张导致偏头痛的发生，Nagata等[31]在1例42岁女性自发性偏头痛发作期间对其进行了磁共振血管成像，未观察到MMA有明显扩张；此外，Shevel[32]提出偏头痛与MMA的扩张无关。从解剖角度探讨，MMA是上颌动脉的一个分支，上颌动脉起源于颈外动脉，MMA通过棘孔进入颅内后嵌入颅骨的凹槽中，发出众多分支，现有影像学技术较难识别MMA及其分支是否扩张[33-34]。研究表明，MMA中注入二甲亚砜/乙烯-乙烯醇共聚物可触发三叉神经-心脏反射[35-36]，证实MMA是通往三叉神经节的重要通道。Qureshi等[37]也在2017年对MMA进入棘孔前的颅外段进行了描述，其供应棘孔前内侧卵圆孔处的三叉神经节，并将这支动脉分支称为三叉神经节动脉，为介入操作提供了理论基础。

在参考国外MMA内介入治疗头痛的策略下，我院神经介入团队于MMA内局部注入利多卡因联合聚乙醇颗粒及弹簧圈栓塞术治疗头痛。患者出院1周后至再发头痛，期间8个月未服用任何预防性药物，1年的随访结果表明MMA内局部注入利多卡因联合栓塞术治疗头痛是确切有效及相对安全的，患者的头痛症状在术后得到了明显改善，在出院后8个月内头痛未有发作，临床结局虽未痊愈，但既往长期头痛给其带来的身心痛苦已显著减轻。相较于国外已报道的案例，本例患者术后至出院前头痛症状未有反弹，明确的头痛日记追踪记录显示其疗效维持时间长达8个月，提示MMA内药物及栓塞术联合治疗或可延长患者治疗效果的“窗口期”，单纯MMA内药物注入治疗偏头痛的效果有限。同时因为该治疗手段带来的“窗口期”，本例患者能够接受接诊医师提供的规范化预防性治疗方案，摆脱对急性止痛药物的依赖。虽然患者术后未坚持服用预防性药物，头痛发作的程度及频率有回升趋势，但该患者在整体上是获益的。伴随临床科研的不断深入，针对CGRP及其受体的单克隆抗体和拮抗剂相继在国外上市，然而昂贵的价格使绝大多数普通家庭望而却步。结合本例患者的治疗效果，MMA内介入治疗偏头痛或可成为未来临床关注的方向。

综上所述，本文报告1例有先兆、慢性偏头痛合并药物过度使用性头痛患者在接受规范化预防性治疗方案前采用MMA内局部注射利多卡因联合栓塞治疗偏头痛的临床方案，术后效果显著，术后维持时间可达8个月，在一定程度上提高了患者的生活质量，减少了药物的滥用和依赖。本案例也存在一定的局限性：(1)本案例选择的联合介入治疗手段国内外少有报道，国外已报道的MMA内介入治疗偏头痛案例有限，具体施行的手术方案、栓塞材料及术后影像学未有详细说明，循证级别较低，患者的长期疗效及安全性还有待进一步观察；(2)本案例患者术后继续服用药物1周，虽未达预防性药物起效疗程，其显示的术后疗效仍然不能排除药物治疗发挥的作用；(3)MMA内介入治疗对偏头痛患者本身具有选择性，MMA解剖异常的患者(如异位起源、危险吻合、合并动脉瘤等)相对禁忌。此外，已报道的案例显示(包括本案例)，单纯MMA内药物治疗偏头痛的维持期明显超出其半衰期，作用机制还需进一步研究，在未来栓塞剂联合药物的新型介入材料或可成为治疗偏头痛的另一个契机，期待更多样本量的前瞻性研究提供更多的循证学依据。

利益冲突 文章所有作者共同认可文章无相关利益冲突

作者贡献声明 文献查阅、资料整理为章腾、杨素新、严一丹、赵莉、姜昭宽，论文撰写为章腾，临床治疗指导为许笑天、刘振生、朱羽婷，论文修改为章腾、许笑天、刘振生

参 考 文 献

[1] Ashina M, Katsarava Z, Do TP, et al. Migraine: epidemiology and systems of care[J]. Lancet, 2021, 397(10283): 1485-1495. DOI: 10.1016/S0140-6736(20)32160-7.

[2] Takeshima T, Wan Q, Zhang Y, et al. Prevalence, burden, and clinical management of migraine in China, Japan, and South Korea: a comprehensive review of the literature[J]. J Headache Pain, 2019, 20(1): 111. DOI: 10.1186/s10194-019-1062-4.

[3] Headache Classification Committee of the International Headache Society (IHS) The International Classification of Headache Disorders, 3rd edition[J]. Cephalalgia, 2018, 38(1): 1-211. DOI: 10.1177/0333102417738202.

[4] 中华医学会神经病学分会,中华医学会神经病学分会头痛协作组.中国偏头痛诊断与治疗指南(中华医学会神经病学分会第一版)[J].中华神经科杂志, 2023, 56(6): 591-613. DOI: 10.3760/cma.j.cn113694-20230222-00118.

[5] Catapano JS, Karahalios K, Srinivasan VM, et al. Chronic headaches and middle meningeal artery embolization[J]. J Neurointerv Surg, 2022, 14(3): 301-303. DOI: 10.1136/neurintsurg-2021-017602.

[6] Catapano JS, Nguyen CL, Wakim AA, et al. Middle meningeal artery embolization for chronic subdural hematoma[J]. Front Neurol, 2020, 11: 557233. DOI: 10.3389/fneur.2020.557233.

[7] Qureshi AI, Pfeiffer K, Babar S, et al. Intra-arterial injection of lidocaine into middle meningeal artery to treat intractable headaches and severe migraine[J]. J Neuroimaging, 2021, 31(6): 1126-1134. DOI: 10.1111/jon.12918.

[8] Qureshi AI, Qureshi MH, Khan AA, et al. Effect of intra-arterial injection of lidocaine and methyl-prednisolone into middle meningeal artery on intractable headaches[J]. J Vasc Interv Neurol, 2014, 7(5): 69-72.

[9] Fan Z, Fan Z, Wang H. New surgical approach for migraine[J]. Otol Neurotol, 2006, 27(5): 713-715. DOI: 10.1097/01.mao.0000226304.66822.6d.

[10] Fiorella D, Arthur AS. Middle meningeal artery embolization for the management of chronic subdural hematoma[J]. J Neurointerv Surg, 2019, 11(9): 912-915. DOI: 10.1136/neurintsurg-2019-014730.

[11] Ng S, Derraz I, Boetto J, et al. Middle meningeal artery embolization as an adjuvant treatment to surgery for symptomatic chronic subdural hematoma: a pilot study assessing hematoma volume resorption[J]. J Neurointerv Surg, 2020, 12(7): 695-699. DOI: 10.1136/neurintsurg-2019-015421.

[12] Rajah GB, Tso MK, Dossani R, et al. Transradial embolization of the left middle meningeal artery and accessory middle meningeal artery for treatment of subacute-chronic subdural hematoma[J]. J Neurointerv Surg, 2020, 12(4): 436. DOI: 10.1136/neurintsurg-2019-015493.

[13] Rajah GB, Waqas M, Dossani RH, et al. Transradial middle meningeal artery embolization for chronic subdural hematoma using Onyx: case series[J]. J Neurointerv Surg, 2020, 12(12): 1214-1218. DOI: 10.1136/neurintsurg-2020-016185.

[14] Shotar E, Meyblum L, Premat K, et al. Middle meningeal artery embolization reduces the post-operative recurrence rate of at-risk chronic subdural hematoma[J]. J Neurointerv Surg, 2020, 12(12): 1209-1213. DOI: 10.1136/neurintsurg-2020-016048.

[15] Catapano JS, Ducruet AF, Koester SW, et al. Propensity-adjusted cost analysis of radial versus femoral access for neuroendovascular procedures[J]. J Neurointerv Surg, 2021, 13(8): 752-754. DOI: 10.1136/neurintsurg-2020-016728.

[16] Catapano JS, Ducruet AF, Nguyen CL, et al. Propensity-adjusted comparative analysis of radial versus femoral access for neurointerventional treatments[J]. Neurosurgery, 2021, 88(6): E505-E509. DOI: 10.1093/neuros/nyab036.

[17] Catapano JS, Fredrickson VL, Fujii T, et al. Complications of femoral versus radial access in neuroendovascular procedures with propensity adjustment[J]. J Neurointerv Surg, 2020, 12(6): 611-615. DOI: 10.1136/neurintsurg-2019-015569.

[18] May A, Goadsby PJ. The trigeminovascular system in humans: pathophysiologic implications for primary headache syndromes of the neural influences on the cerebral circulation[J]. J Cereb Blood Flow Metab, 1999, 19(2): 115-127. DOI: 10.1097/00004647-199902000-00001.

[19] Gaul C, Meßlinger K, Holle-Lee D, et al. Pathophysiology of Headaches[J]. Dtsch Med Wochenschr, 2017, 142(6): 402-408. DOI: 10.1055/s-0042-111694.

[20] Iyengar S, Johnson KW, Ossipov MH, et al. CGRP and the trigeminal system in migraine[J]. Headache, 2019, 59(5): 659-681. DOI: 10.1111/head.13529.

[21] Khan S, Amin FM, Christensen CE, et al. Meningeal contribution to migraine pain: a magnetic resonance angiography study[J]. Brain, 2019, 142(1): 93-102. DOI: 10.1093/brain/awy300.

[22] Asghar MS, Hansen AE, Amin FM, et al. Evidence for a vascular factor in migraine[J]. Ann Neurol, 2011, 69(4): 635-645. DOI: 10.1002/ana.22292.

[23] Kuzawińska O, Lis K, Cessak G, et al. Targeting of calcitonin gene-related peptide action as a new strategy for migraine treatment[J]. Neurol Neurochir Pol, 2016, 50(6): 463-467. DOI: 10.1016/j.pjnns.2016.07.012.

[24] Tepper SJ. History and review of anti-Calcitonin Gene-Related Peptide (CGRP) therapies: from translational research to treatment[J]. Headache, 2018, 58 Suppl 3: 238-275. DOI: 10.1111/head.13379.

[25] Evers S. Treatment of migraine with prophylactic drugs[J]. Expert Opin Pharmacother, 2008, 9(15): 2565-2573. DOI: 10.1517//14656566.9.15.2565.

[26] Williamson DJ, Hargreaves RJ. Neurogenic inflammation in the context of migraine[J]. Microsc Res Tech, 2001, 53(3): 167-178. DOI: 10.1002/jemt.1081.

[27] Asghar MS, Hansen AE, Kapijimpanga T, et al. Dilation by CGRP of middle meningeal artery and reversal by sumatriptan in normal volunteers[J]. Neurology, 2010, 75(17): 1520-1526. DOI: 10.1212/WNL.0b013e3181f9626a.

[28] Law S, Derry S, Moore RA. Sumatriptan plus naproxen for the treatment of acute migraine attacks in adults[J]. Cochrane Database Syst Rev, 2016, 4(4): CD008541. DOI: 10.1002/14651858.CD008541.pub3.

[29] Amin FM, Asghar MS, Guo S, et al. Headache and prolonged dilatation of the middle meningeal artery by PACAP38 in healthy volunteers[J]. Cephalalgia, 2012, 32(2): 140-149. DOI: 10.1177/0333102411431333.

[30] Christensen CE, Younis S, Lindberg U, et al. Intradural artery dilation during experimentally induced migraine attacks[J]. Pain, 2021, 162(1): 176-183. DOI: 10.1097/j.pain.0000000000002008.

[31] Nagata E, Moriguchi H, Takizawa S, et al. The middle meningial artery during a migraine attack: 3T magnetic resonance angiography study[J]. Intern Med, 2009, 48(24): 2133-2135. DOI: 10.2169/internalmedicine.48.2565.

[32] Shevel E. Middle meningeal artery dilatation in migraine[J]. Headache, 2009, 49(10): 1541-1543. DOI: 10.1111/j.1526-4610.2009.01495.x.

[33] Roland J, Bernard C, Bracard S, et al. Microvascularization of the intracranial dura mater[J]. Surg Radiol Anat, 1987, 9(1): 43-49. DOI: 10.1007/BF02116853.

[34] Ross JS, Masaryk TJ, Modic MT, et al. Magnetic resonance angiography of the extracranial carotid arteries and intracranial vessels: a review[J]. Neurology, 1989, 39(10): 1369-1376. DOI: 10.1212/wnl.39.10.1369.

[35] L X, Li Y, Jiang C, et al. The incidence of trigeminocardiac reflex in endovascular treatment of dural arteriovenous fistula with onyx[J]. Interv Neuroradiol, 2010, 16(1): 59-63. DOI: 10.1177/159101991001600107.

[36] Levitt MR, Ramanathan D, Vaidya SS, et al. Endovascular palliation of AVM-associated intractable trigeminal neuralgia via embolization of the artery of the foramen rotundum[J]. Pain Med, 2011, 12(12): 1824-1830. DOI: 10.1111/j.1526-4637.2011.01277.x.

[37] Mancuso-Marcello M, Qureshi AI, Nikola C, et al. Intra-arterial lidocaine therapy via the middle meningeal artery for migraine headache: theory, current practice and future directions[J]. Interv Neuroradiol, 2023: 15910199231195470. DOI: 10.1177/15910199231195470.

(收稿日期: 2023-12-15)
(本文编辑: 郑圣洁)

· 读者 · 作者 · 编者 ·

本刊文稿中缩略语的书写要求

在本刊发表的学术论文中，已被公知公认的缩略语在正文中可以不加注释直接使用(表1)；不常用的和尚未被公知公认的缩略语以及原词过长、在文中多次出现者，若为中文可于文中第1次出现时写明全称，在圆括号内写出缩略语，如：流行性脑脊髓膜炎(流脑)；若为外文可于文中第1次出现时写出中文全称，在圆括号内写出外文全称及其缩略语，如：阿尔茨海默病(Alzheimer disease, AD)。若该缩略语已经公知，也可不注出其英文全称。不超过4个汉字的名词不宜使用缩略语，以免影响论文的可读性。西文缩略语不得拆开转行。

表1 《神经疾病与精神卫生》杂志常用缩略语

缩略语	中文全称	缩略语	中文全称	缩略语	中文全称
CNS	中枢神经系统	AD	老年痴呆症(阿尔茨海默病)	GABA	γ-氨基丁酸
IL	白细胞介素	CT	电子计算机体层扫描	PD	帕金森病
MRI	磁共振成像	BDNF	脑源性神经营养因子	DSA	数字减影血管造影
PCR	聚合酶链式反应	ELISA	酶联免疫吸附剂测定	PET	正电子发射计算机断层显像
SOD	超氧化物歧化酶	NIHSS	美国国立卫生研究院卒中评分	CRP	C反应蛋白
MMSE	简易精神状态检查	WHO	世界卫生组织	TIA	短暂性脑缺血发作
TNF	肿瘤坏死因子	PANSS	阳性与阴性症状量表	HAMD	汉密尔顿抑郁量表
HAMA	汉密尔顿焦虑量表	SSRIs	选择性5-羟色胺再摄取抑制剂	rTMS	重复经颅磁刺激
5-HT	5-羟色胺	ICD-10	国际疾病分类第十版	MoCA	蒙特利尔认知评估量表
PTSD	创伤后应激障碍	CCMD	中国精神障碍分类与诊断标准	DSM	美国精神障碍诊断与统计手册