

锁孔下颅神经显微血管减压手术技巧及疗效分析： 附513例报告

吴科 鄢克坤 唐树军 顾永仕 张明 魏剑波

【摘要】 目的 总结锁孔下微血管减压手术治疗原发性颅神经疾患的手术技巧及疗效。方法 回顾性分析2005年1月~2016年1月采用微血管减压术治疗原发性颅神经疾患513例(三叉神经痛263例、面肌痉挛234例、舌咽神经痛患者16例)的手术技巧及并发症的防治。结果 本组无死亡病例及其他严重并发症发生,三叉神经痛患者手术治愈率为94.67%,面肌痉挛手术治愈率为97.01%,舌咽神经痛治愈率为75.00%。结论 显微血管减压术是治疗原发性颅神经疾患的可靠方法,熟练的显微外科技术和丰富的手术经验及对于解剖的熟悉程度是手术治疗颅神经疾患的基础。

【关键词】 三叉神经痛; 舌咽神经痛; 面肌痉挛; 微血管减压

doi: 10.3969/j.issn.1009-6574.2017.03.013

Curative effect and surgical skill of microvascular decompression via keyhole for cranial neuropathy: a report of 513 cases WU Ke, YAN Ke-kun, TANG Shu-jun, et al. Department of Neurosurgery, Panzihua Central Hospital, Panzihua 617067, China

Abstract】 Objective To summarize the curative effect and surgical skills of microvascular decompression(MVD) via keyhole for the treatment of cranial neuropathy. **Methods** Totals of 513 cases of primary cranial neuropathy under MVD treatment between January 2005 and January 2016 were retrospectively analyzed, which included 263 trigeminal neuralgia cases, 234 hemifacial spasm cases and 16 glossopharyngeal neuralgia cases. The surgical techniques and prevention of postoperative complications were analyzed. **Results** There was no death or other severe complications in our group. The postoperative cure rate with trigeminal neuralgia was 94.67%, 97.01% with hemifacial spasm and 75.00% with glossopharyngeal neuralgia. **Conclusions** MVD is a reliable method for primary cranial neuropathy, what is more, skilled microsurgical techniques, rich microsurgical experience and familiarity with the anatomy are the foundation of the surgical treatment for cranial neuropathy.

【Key words】 Trigeminal neuralgia; Glossopharyngeal neuralgia; Hemifacial spasm; Microvascular decompression

目前依据大宗的文献报道,显微血管减压术(Microvascular Decompression, MVD)已被认为是治疗原发性三叉神经痛(Trigeminal Neuralgia)、舌咽神经痛(Glossopharyngeal Neuralgia)及特发性面肌痉挛(Hemifacial Spasm)的有效手术方法,随着显微神经外科技术的不断提高,手术有效率也不断提高,并发症明显减少,攀枝花市中心医院神经外科于2005年1月~2016年1月共收治颅神经疾患共513例,均行显微手术治疗且取得良好效果,现总结汇报如下。

1 资料与方法

1.1 一般资料 纳入的513例患者中,三叉神经痛263例,特发性面肌痉挛234例,舌咽神经痛16例。三叉神经痛患者男152例,女性111例;左侧162例,

右侧101例。所有患者均曾服用卡马西平口服治疗,剂量逐渐由小到大,入院前口服药物治疗效果均较差。特发性面肌痉挛患者男76例,女158例;左侧106例,右侧128例;伴同侧面部麻木9例,伴同侧耳鸣5例,均无明显听力障碍。舌咽神经痛患者男10例,女6例;病程1~5年,平均2.8年。

1.2 方法

1.2.1 术前准备 见图1, 2。所有患者入院均行磁共振体层成像脑血管造影术(MRTA)检查,排除桥小脑角区占位性病变及了解神经是否与血管有接触,排除面部的其他疼痛(中间神经痛、不典型面痛、牙源性疼痛等),对于考虑原发性舌咽神经痛的患者需行茎突正位片排除茎突综合征,同时对面肌痉挛伴有耳鸣患者进行听力检测及听觉诱发电位检查,对患有心脏病、糖尿病、高血压等基础疾病的患者,术前控制好基础疾病后进行手术治疗,对于75岁以上

基金项目:攀枝花科技发展项目(2012 CY-S-22-1)

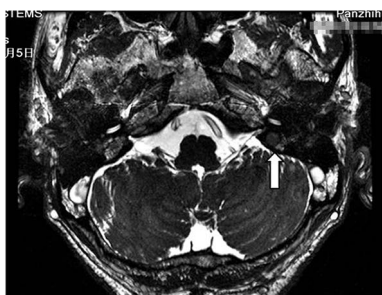
作者单位:617067 攀枝花市中心医院神经外科

通讯作者:魏剑波 Email:wuke520530@163.com

或有严重基础疾病的患者我们建议行γ刀治疗。

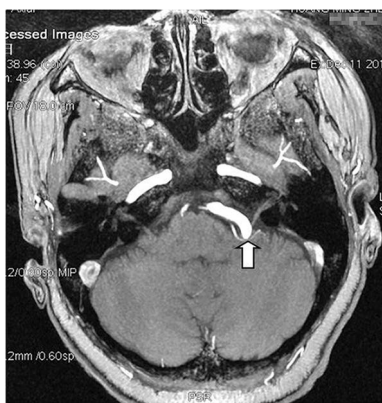
1.2.2 手术方法 见图3。所有纳入患者均采用侧俯卧位，全身麻醉，取耳后横切口，长约4 cm，开骨窗直径1.5 cm×1.5 cm，外侧缘需暴露至乙状窦边缘，对于三叉神经痛患者上界需暴露出乙状窦与横窦夹角，暴露显微镜下“+”字形或“T”切开硬膜并悬吊，缓慢释放枕大池脑脊液，待小脑组织明显塌陷后使用脑压板轻抬小脑组织。首先辨认疾患神经，三叉神经位置较深，大部分有岩静脉遮挡，暴露的时候需动作轻柔，减少岩静脉撕裂机会。面神经仅需暴露神经下缘，舌咽神经一般为一根且较迷走神经粗大，常单独由蛛网膜包裹，外观上呈白色，迷走神经呈灰色。然后探查神经进入脑干区(REZ)，锐性剪开蛛网膜，充分松解粘连，仔细寻找责任压迫血管，将其充分游离后，以合适大小Teflon棉片垫于脑干和责任血管间，将其推移离开REZ。术中应尽量避免使用双极电凝，充分止血，常规关颅，仔细严密缝合硬脑膜，在最后缝合硬脑膜前缓慢用35℃温生理盐水冲洗灌注术区，缝合硬脑膜。术前24 h、术后持续3~5 d常规静脉泵入尼莫地平1 mg/h。

1.2.3 疗效评价标准 依据国内常用术后疗效评价：症状完全消失为治愈，症状部分缓解为好转，总体有效者包括治愈及好转病例^[1]。



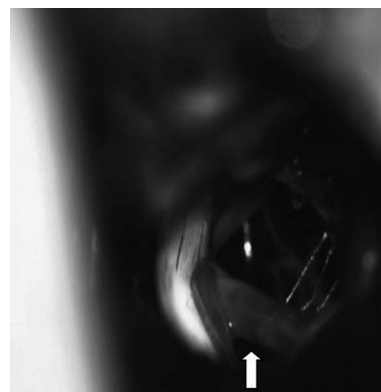
注：箭头所指为压迫舌咽神经责任血管

图1 左侧舌咽神经痛患者术前MRTA



注：箭头所指为压迫面神经责任血管

图2 左侧面肌痉挛患者术前MRTA



注：箭头所指为压迫面神经责任血管

图3 左侧面肌痉挛患者术中图片

2 结果

2.1 疗效判定 (1)263例三叉神经痛患者中247例患者术后疼痛完全消失，随访1年无复发；2例患者疼痛缓解，3月左右疼痛完全消失，治愈率为94.67%(249/263)；9例患者术后仍疼痛，行感觉根切断疼痛消失，5例患者复发再次手术症状消失，总体有效率为96.58%(254/263)。(2)234例面肌痉挛患者中227例症状消失，治愈率为97.01%(227/234)；3例症状在1个月内明显减轻，4例无效，总体有效率为98.29%(230/234)。(3)16例舌咽神经痛患者12例疼痛消失，治愈率为75.00%(12/16)；10例行MVD患者术后仅出现短暂性眩晕，5例RZT患者术后3例出现暂时性眩晕，声音嘶哑、饮水呛咳，3个月内恢复，2例咽喉部不适及阵发性干咳，总体有效率为81.25%(13/16)。(4)所有颅神经疾患治愈率95.13%(488/513)，总体有效率96.88%(497/513)。

2.2 并发症 无一例患者死亡。并发症主要为耳后皮下积液，脑脊液漏，颅内感染，面瘫，耳鸣、听力下降甚至耳聋，面部麻木以及面部疱疹。

3 讨论

原发性三叉神经痛、特发性面肌痉挛为较常见的神经外科疾患，原发性舌咽神经痛相对较少，药物治疗均难以达到理想的治疗效果，部分患者口服卡马西平后出现药物不良反应，部分患者不能接受长期服药且药物疗效越来越差，MVD是其首选外科手术方法，手术原理是基于上述颅神经疾患血管压迫病因学说^[2]，1929年Dandy首次描述了动脉血管可与三叉神经根接触并产生压迫^[3]，1960年Gardner首先使用血管减压术治疗特发性面肌痉挛，并提出了血管压迫神经的病因学说^[4]，20世纪60年代后期Jannetta详细阐述了神经血管接触压迫的概念，并用MVD治疗三叉神经痛、面肌痉挛及舌咽神经^[5]，随着现代显微外科技术的发展，现代影像技术的进步，微血管减压手术逐渐被临床神经外科医师接受，且

取得了良好的治疗效果。

熟练掌握手术操作技巧对提高手术疗效和减少并发症至关重要,我们的体会是:(1)术前通过影像学技术确定责任血管与神经、脑干的关系对于提高MVD的疗效、减少副损伤具有重要意义,三维时间飞跃法MR血管成像(3D-TOF-MRA)可显示脑神经REZ与周围血管的关系,是目前病因诊断的最佳影像学检查方法,对术前了解病因及制定手术方案有着重要的临床指导意义^[6-7]。(2)麻醉采取全身麻醉,我院早期对三叉神经痛患者采取局麻手术,但因为患者配合差,稳定性差,故目前均采用全身麻醉。(3)体位的摆置相当重要,以充分暴露术区且不影响术者操作为宜,一般采用侧俯卧位,头自然下垂15°,乳突与手术台面平行且位于最高位置,取耳后横切口,如患者肥胖脖短者可行纵切口。(4)对于三叉神经痛患者,手术骨窗需暴露出横窦与乙状窦之间夹角,对于暴露外侧界乙状窦时因其粘连重需小心,可考虑剥离离子分离后使用磨钻磨除骨质暴露,减少乙状窦破裂概率,面肌痉挛和舌咽神经痛的骨窗可考虑向下移。(5)脑脊液释放需缓慢,避免因过快释放脑脊液、牵拉等造成相关血管破裂出血等,待小脑组织明显塌陷后再行神经血管探查。(6)岩静脉的保护:对于三叉神经痛患者需特别注意分离岩上静脉,锐性剪开蛛网膜,充分游离,避免暴力牵拉造成岩上静脉撕裂出血,出血一般较凶猛,唯有利用止血棉、明胶等耐心压迫止血,位于颅底的岩下静脉如妨碍REZ的显露,可考虑电凝切断。(7)充分减压:因蛛网膜粘连增厚即可能成为三叉神经痛的原因,故应将三叉神经感觉根脑干及麦氏囊全程解剖,使其在轴位上彻底松解,然后再行减压。(8)对小脑组织应采取动态牵拉方式,尽量避免脑压板长时间牵拉造成脑组织挫伤。(9)垫片的处理及放置:Teflon棉应扯松捻成“鼠屎”状。垫入后因为长条形不易滑脱,扯松捻成“鼠屎”状的Teflon棉遇脑脊液后蓬松,可起到良好的隔离和减压作用^[8],另外根据情况可放多个垫子,在放置垫片后要探查血管有无打折成角等。(10)要确保术区止血充分,应该反复用35℃温盐水加入罂粟碱冲洗术区至清凉,可减少术后颅内出血及血管痉挛的发生率,并可防止术后低颅压及颅内积气,另切忌不能直接对颅神经和脑干冲洗,易造成相应损伤。(11)需严密缝合硬脑膜,必要时可使用肌肉泥、人工硬脑膜等进行黏合,如乳突气房打开,需用骨蜡进行封堵,可有效防止脑脊液漏。(12)对于面肌痉挛的手术患者,我们的体会是术前术后使用尼莫地平后,可减少术后面瘫的发生率^[9]。(13)对于舌咽神经手术方式的选择,我们的体会是如

有明确责任血管压迫REZ时应行MVD;如无明确责任血管压迫REZ时应行舌咽、迷走神经根切断;如果责任血管压迫不明确或虽有明确血管压迫但由于各种原因无法做到满意减压时,需行MVD+RZT。

结合本组病例及相关文献报道,MVD是目前治疗脑神经血管压迫综合征最有效并相对安全的方法,更是根治面肌痉挛的唯一手段,熟练的显微神经外科技术、MVD手术经验及对桥小脑角区解剖熟悉程度是提高颅神经疾患手术疗效及减少并发症的关键,随着神经内镜的飞速发展,已有成功用于MVD手术中的报告^[10-11],良好的视野条件将更有利于MVD手术的开展。

参 考 文 献

- [1] 张黎,于炎冰,冯利东,等.显微血管减压术治疗多根颅神经疾患[J].中华神经外科杂志,2004,20(4):299-302.
- [2] Hitosumatsu T, Matsushima T, Inoue T. Microvascular decompression for treatment of trigeminal neuralgia, hemifacial spasm, and glossopharyngeal neuralgia: three surgical approach variation: technical note[J]. J Neurosurg, 2003, 53(6): 1436-1442.
- [3] Møller AR. Vascular compression of cranial nerves. I. History of the microvascular decompression operation[J]. Neurol Res, 1998, 20(8): 727-731.
- [4] De Ridder D, Møller A, Verlooy J, et al. Is the root entry/exit zone important in microvascular compression syndromes?[J]. Neurosurgery, 2002, 51(2): 427-434.
- [5] Fukushima T. Microvascular decompression for hemifacial spasm. Results in 2890 cases [M]//Neurovascular Surgery. New York: Mc Graw-Hill, 1995: 1133-1145.
- [6] Abdeen K, Kato Y, Kiya N, et al. Neuroendoscopy in microvascular decompression for trigeminal neuralgia and hemifacial spasm: technical note[J]. Neurol Res, 2000, 22(5): 522-526.
- [7] King WA, Wackym PA, Sen C, et al. Adjunctive use of endoscopy during posterior fossa surgery to treat cranial neuropathies[J]. Neurosurgery, 2001, 49(1): 108-116.
- [8] 黄红星,邹叔骋,李创华,等.微血管减压术治疗脑神经血管压迫综合征[J].中华神经医学杂志,2009,8(12):1265-1267;1270.
- [9] 张明,黄志刚,鄢克坤,等.面肌痉挛微血管减压术(MVD)后面瘫的临床分析[J].四川医学,2014,35(2):204-206.
- [10] Akimoto H, Nagaoka T, Nariai T, et al. Preoperative evaluation of neurovascular compression in patients with trigeminal neuralgia by use of three-dimensional reconstruction from two types of high-resolution magnetic resonance imaging[J]. Neurosurgery, 2002, 51(4): 956-962.
- [11] Satoh T, Onoda K, Date I. Preoperative simulation for microvascular decompression in patients with idiopathic trigeminal neuralgia: visualization with three-dimensional magnetic resonance cisternogram and angiogram fusion imaging[J]. Neurosurgery, 2007, 60(1): 104-114.

(收稿日期:2016-10-26)